Aus dem Patholog. Institute zu München.

ÜBER DIE

CYANOTISCHE INDURATION

DER NIEREN

(Stauungsniere bei Herz- und Lungenkrankheiten).

INAUGURAL-DISSERTATION

zur

Erlangung der Doktorwürde

in der

Medicin, Chirurgie und Geburtshülfe

der

hohen medicinischen Fakultät zu München

unter dem Präsidium

des Herrn **Prof. Dr. Bollinger**

vorgelegt von

LUDWIG PURICELLI,

approb. Arzt aus Meisenheim in der Rheinprovinz.

Mit einer Tafel.

STUTTGART.

DRUCK VON GEBRÜDER KRÖNER.

1886.

Geschichtliches.

Die Geschichte der Nierenpathologie ist noch eine sehr junge; sie reicht nur bis in das erste Viertel unseres Jahrhunderts zurück. Die wenigen empirischen Kenntnisse, deren sich die älteren Aerzte auf diesem bis dahin so dunkeln Felde rühmen konnten, dürfen nicht als wirkliche wissenschaftliche Errungenschaften angesehen werden. Der Erste, dem es vergönnt war, einen wirklichen Einblick in den Sachverhalt dieser Dinge zu thun und den Zusammenhang zwischen Albuminurie und Hydrops einerseits und gewissen Structurveränderungen in den Nieren andererseits zu erkennen, war bekanntlich Bright. Obwohl der Scharfblick dieses Mannes schon verschiedene Formen oder Grade der nach ihm benannten Krankheit unterscheiden lehrte, so gelang es ihm doch nicht, die durch Stauung in den Nieren hervorgerufenen Veränderungen als ein selbstständiges Krankheitsbild zu erkennen, vielmehr wurden dieselben mit dem, was wir jetzt Morbus Brightii nennen, für identisch gehalten, und es dauerte lange Zeit, bis man auf dem Standpunkt anlangte, auf dem wir heute stehen, d. h. bis es gelang, die Stauungsniere vom Morbus Brightii vollkommen zu trennen und dieselbe als Krankheit sui generis zu erkennen.

Verfolgen wir den literarischen Entwicklungsgang der Lehre von der Stauungsniere, so finden wir, dass zwar schon zu Anfang der fünfziger Jahre verschiedene Stimmen laut wurden, welche die Identität der Stauungsniere mit Morbus Brightii anfochten, so Rein-

hard[1]) und weiter auch Eisenmann[2]). Der Erste aber, der entschieden für die Trennung von Stauungsniere und Morbus Brightii eintrat, war Traube[3]), welcher auf Grund anatomisch-histologischer Untersuchungen ausdrücklich erklärte, dass die in Folge von Stauungen nach Klappenfehlern etc. vorkommenden Veränderungen in den Nieren nicht als Producte des Morbus Brightii angesehen werden dürfen, und will er die venöse Hyperämie der Nieren auch nicht als ein zum Morbus Brightii disponirendes Moment anerkennen. Dem gegenüber sucht Bergson[4]) auf statistischem Wege nachzuweisen, dass Herzklappenfehler durch Stauung in den Nieren dennoch Morbus Brightii im Gefolge haben können. Als bedeutendster Gegner aber tritt Bamberger[5]) den Ansichten Traube's entgegen und sucht in einer längeren Abhandlung die Identität der Stauungsniere mit Morbus Brightii festzustellen. Als dann aber im Jahre 1859 Arnold Beer's[6]) treffliche Arbeit erschien, welche die Bindesubstanz der Niere einer sehr eingehenden Untersuchung unterzog, trat Traube[7]) abermals hervor und, gestützt auf Beer's Untersuchungen, verlangte er die Zergliederung des Morbus Brightii in vier verschiedene Krankheitsprocesse, als deren ersten er die durch venöse Stauungen bewirkten Veränderungen anführt. Auch Rosenstein[8]) will nunmehr, trotz seiner früher gegentheiligen Ansicht, die Stauungsniere vom Morbus Brightii getrennt wissen, da dieselbe mit Entzündung nichts zu thun habe. Dieselbe Ansicht vertritt Kelsch[9]). Obwohl neuerdings Lecorché[10]) wieder den alten Standpunkt eingenommen hat, indem er die durch Stauung in den Nieren hervorgerufenen Veränderungen zur interstitiellen Nephritis rechnet, kann man doch heute diesen alten Streit als entschieden ansehen und die Ansicht Traube's, dass die Stauungsniere eine Krankheit sui generis sei und nichts mit dem Morbus Brightii zu thun habe, als die heutzutage allgemein für richtig anerkannte aufstellen. In diesem Sinne spricht sich auch Bartels[11]) in seinem Handbuche aus, wo ebenfalls die Stauungsniere vom Morbus Brightii getrennt abgehandelt wird.

Allgemeines über Stauung und Verhalten der Nieren bei venöser Stauung in denselben.

Ein normaler Kreislauf ist nur möglich, wenn ein richtiges Verhältniss zwischen den treibenden Kräften und den durch diese zu überwindenden Widerständen besteht. Sobald dieses Verhältniss gestört ist, sei es durch Vermehrung der Widerstände bei gleichbleibender Triebkraft, oder durch Herabsetzung der treibenden Kraft bei gleichbleibenden Widerständen, so muss es nothwendig zu Aenderungen im Kreislaufe kommen, die mehr oder minder pathologisch sind, und jeder Arzt kennt solche Veränderungen als Folgezustände von Herzschwäche, wie sie nach Fettdegeneration des Herzmuskels oder nach nicht oder nicht genügend compensirten Klappenfehlern auftritt. Bei der Wichtigkeit, die diese Dinge für unser Thema haben, sei es gestattet, hier etwas genauer auf diese Vorgänge einzugehen.

Die nächste Folge der eintretenden Herzschwäche ist, dass das Herz nicht mehr im Stande ist, seinen Inhalt vollständig zu entleeren. Ein Theil des Blutes bleibt im Herzen zurück, es wird also weniger Blut in die Arterien geworfen und der arterielle Blutdruck muss alsbald sinken. Da das Herz nun nur ein bestimmtes Quantum Blut fassen kann, bei der vorhergehenden Systole aber eine Quantität Blut zurückgeblieben ist, so kann um so viel weniger Blut aus den Venen zum Herzen abfliessen; es muss sich also das Blut nach und nach im Venensystem anstauen und damit zugleich der Blutdruck in demselben zunehmen (die mit der Zeit eintretende Dilatation des Herzens ändert natürlich principiell an dieser Sachlage nichts, kann dieselbe im Gegentheil nur verschlimmern, wenn, wie wir dies hier annehmen, es nicht zur Hypertrophie des Herzmuskels kommt). Nun ist aber die Geschwindigkeit, mit der das Blut durch die Capillaren strömt, bedingt durch die Differenz des Blutdruckes im arteriellen und venösen System, sie muss also, wenn wie hier diese Differenz abnimmt, ebenfalls geringer werden: das Blut in den Capillaren des gestauten Bezirks strömt also mit verminderter Geschwindigkeit.

Unter normalen Umständen findet das aus den Arterien durch die Capillaren abfliessende Blut keinen oder nur geringen Widerstand in der vor ihm herfliessenden venösen Blutsäule; wenn aber

diese letztere sich vor dem Herzen anstaut, so muss diese Stauung sich bis in die Wurzeln [12]) der Venen, d. h. bis in die Capillaren zurückerstrecken, da andere Abflusswege nicht gegeben sind, durch welche eine Ausgleichung stattfinden könnte. Von der arteriellen Seite her wirkt die treibende Kraft des Herzens weiter, wenn auch mit verminderter Stärke, und so kommt das Blut in den Capillaren und kleinen Venen gleichsam zwischen eine Presse und die unausbleibliche Folge wird sein, dass diese wenig widerstandsfähigen Gefässe über ihre Elasticitätsgrenze hinaus gedehnt und so nach und nach ectatisch werden. Wir haben also als Folgen der venösen Stauung zwei verschiedene Veränderungen in den Capillaren zu verzeichnen:

1) eine Verminderung der Stromgeschwindigkeit und damit stärkere Venosität des circulirenden Blutes, die sich schon durch die cyanotische Färbung, besonders der Marksubstanz, bemerkbar macht;
2) Ectasie der Capillaren und kleinen Venen in Folge des erhöhten Seitendrucks in denselben und dadurch noch stärkere Verlangsamung der Stromgeschwindigkeit in ihnen.

Wir werden später Gelegenheit haben, auf diese Dinge zurückzukommen und einige Veränderungen im Nierengewebe als Folge dieser Anomalien aufzuführen.

Wir haben bis jetzt die Veränderungen am Circulationsapparat betrachtet, wie sie in Folge von Herzschwäche auftreten, und dabei einen normalen Klappenapparat vorausgesetzt. Es ist ohne Weiteres klar, dass ein complicirender Klappenfehler mit ungenügender oder verloren gegangener Compensation nur graduelle, aber keine principiellen Unterschiede verursachen kann. Ebensowenig wird eine Aenderung im Schlusseffect dadurch eintreten, dass die Stauung nicht etwa durch Herz-, sondern durch Lungenaffectionen, wie Emphysem u. dergl. bedingt ist.

Schliesslich haben wir noch eines Punktes zu gedenken, der als Folge mangelhafter Herzarbeit neben der Drucksteigerung im venösen Gebiet zu berücksichtigen ist und der gleichzeitig von der grössten Bedeutung für die Harnabsonderung ist: ich meine die schon oben angedeutete, mit der Abnahme der Herzkraft Hand in Hand gehende Herabsetzung des arteriellen Blutdruckes. Ueber den Einfluss derselben auf die Harnsecretion sind von Goll [13]) unter Ludwig's Leitung sehr interessante experimentelle Untersuchungen

angestellt worden, welche ergaben, dass mit dem sinkenden Blutdrucke die in einer bestimmten Zeit gelassene resp. abgeschiedene Harnmenge beträchtlich abnimmt, während gleichzeitig der Procentgehalt an festen Bestandtheilen grösser ist als in dem in der gleichen Zeit vorher entleerten Harne, und dass mit der Wiederherstellung des früheren arteriellen Druckes die Harnmenge wieder steigt.

Aus diesen Versuchen erklärt sich also die Abnahme der Harnmenge, wie das hohe specifische Gewicht des Urins bei der Stauungsniere.

Um nun auch die Folgen der Drucksteigerung im Venensystem für die Nierenfunction kennen zu lernen, wurden von verschiedenen Autoren, so von Frerichs [14]), Munk [15]) und Anderen, Unterbindungen der Nierenvene gemacht und die daraufhin in der Niere auftretenden Veränderungen beobachtet. Doch hegt Cohnheim [16]) gegen diese Versuche ernste Bedenken und spricht denselben unter Anführung gewichtiger Gründe sogar jeden Werth für die Lehre von der Harnsecretion ab. Dagegen sind die Versuche, wie sie von Robinson und in der letzten Zeit von Perls und Weissgerber [17]) ausgeführt wurden, im Stande, einiges Licht auf die Harnabsonderung bei venöser Stauung zu werfen.

Perls und Weissgerber verwerfen ebenfalls die vollständige Unterbindung der Nierenvene, um die Veränderungen der Harnsecretion durch Stauung kennen zu lernen. Und in der That kann bei einer solchen Blutstockung, wie sie nach Ligatur der Renalvene auftritt, doch kaum mehr von einer wirklichen Harnabsonderung die Rede sein, vielmehr wird man, wie dies Cohnheim [18]) zu thun geneigt scheint, die unter solchen Umständen abgesonderte Flüssigkeit eher als Stauungslymphe zu betrachten haben. Dem gegenüber sondern aber die Nieren von Herzkranken mit Stauungserscheinungen immer noch wirklichen, wenn auch pathologisch veränderten Harn ab, wie allein schon der Umstand schlagend beweist, dass es, wie Bartels [19]) behauptet, bei solchen Kranken niemals zu urämischen Erscheinungen kommt. Ich denke, diese Betrachtung allein genügt schon, die Annahme, dass man es bei unterbundener Renalvene auch nur mit ähnlichen Verhältnissen zu thun habe, wie sie bei Stauungsniere vorliege, zurückzuweisen.

Den obengenannten Autoren Perls und Weissgerber gelang es nun, nicht durch Unterbindung, sondern nur durch Einengung der Vena renalis ganz ähnliche Resultate zu erhalten, wie sie die

gewöhnliche Stauungsniere hervorbringt. Bei dem grossen Interesse, welches diese Versuche für unsere Frage haben, mögen die für uns wichtigsten Daten aus denselben im Auszuge hier Platz finden:

I. Experiment. Der 2 Tage nach der Operation entleerte Urin enthielt die gewöhnlichen Salze, einige Schleimkörperchen, Epithelien aus den Harnkanälchen in geringer Zahl und verschiedene Formen von Cylindern, von denen einige ganz homogen waren, andere mehr ein streifiges Gefüge zeigten; nach Zusatz von Essigsäure liessen sich keine Kerne in denselben erkennen. Am 3. Tage starb das Thier (Kaninchen). Die Section ergab, dass die Vene auch an der Einengungsstelle noch durchgängig war. Die Niere war grösser, weicher und blutreicher als die normale. Bei der mikroskopischen Untersuchung zeigten sich die Gefässe in der Pyramidensubstanz stark gefüllt und deutlich erweitert, die Epithelien körniger als normal. Die Injection der Gefässe nimmt nach der Pyramidenbasis hin ab, lässt sich jedoch an manchen Stellen in den der Pyramide zunächst gelegenen Theil der Corticalschichte verfolgen. In den Pyramiden, besonders in den Schleifenkanälchen wurden hyaline Cylinder gefunden, selten dagegen in den Tubuli contorti.

V. Experiment. Am Tage nach der Operation enthält der Urin rothe Blutkörperchen. Cylinder wurden nicht gefunden. 54 Stunden nach der Operation stirbt das Thier. Bei der Section zeigt sich die Vene stark eingeengt, die Niere stark hyperämisch. Die mikroskopische Untersuchung ergibt eine ausserordentlich starke Ausdehnung der Pyramidengefässe; weniger deutlich ist dies in der Corticalis der Fall. Die Epithelien der gewundenen und geraden Harnkanälchen stärker körnig als normal. Die ausgedehnten Gefässe in der Pyramidensubstanz sind so stark injicirt, dass man auf Längsschnitten nur dicht aneinander liegende blutgefüllte Streifen zu sehen bekommt; die engen Harnkanälchen grösstentheils mit homogenen Cylindern erfüllt, die Epithelien an vielen der mit Cylindern erfüllten Harnkanälchen im Querschnitt von verschwindender Schmalheit, wie plattgedrückt, in vielen fehlen sie auch sicher und bekommt man Harnkanälchen zu sehen, in denen die homogene Masse dicht der Tunica propria anliegt und das Epithel in das Lumen hinein abgedrängt ist.

XI. Experiment. Das Thier starb 3 Tage nach der Operation. Urin konnte nicht untersucht werden. Die Section ergab ausgebreitete Peritonitis, Vene nicht stark eingeengt, Niere mässig hyperämisch. Bei der mikroskopischen Untersuchung findet sich die Stauung auf die Pyramidensubstanz beschränkt; daselbst ist die epitheliale Auskleidung in den Harnkanälchen ganz vollständig. In den gewundenen Kanälchen der Rinde liegen an verschiedenen Stellen Epithelien frei im Lumen derselben. Cylinder finden sich reichlich in den geraden, ungleich seltener in den gewundenen Kanälchen und sind meist homogen, manche auch quer- oder längsgestreift.

In sämmtlichen anderen Nieren, bei denen die Unterbindung der Vene gemacht worden war, fanden Perls und Weissgerber homogene Cylinder, zum ganz geringen Theile mit Molecülen bestäubt. Dieselben wurden schon innerhalb 24 Stunden nach der

Einengung gefunden und richtete sich ihre Verbreitung ziemlich genau nach der Stärke der Hyperämie. Auch der Urin enthielt gewöhnlich Cylinder.

Aus diesen Versuchen ziehen die genannten Autoren folgende Schlüsse:

1) Die Stauung in den Nieren führt zur Abscheidung von homogenen Cylindern in die Harnkanälchen, und man darf aus dem Vorkommen von Cylindern im Harne nicht ohne Weiteres auf einen entzündlichen Process in den Nieren schliessen.
2) Die Cylinder sind ein Exsudations- resp. Transsudationsproduct. Die Art und Weise, wie durch die Stauung ein coagulables Transsudat gesetzt wird, ist unbekannt.

Zugleich werfen Perls und Weissgerber die Frage auf, „ob nicht auch venöse Stauung den Anfang der Entzündung bilden oder wenigstens den Anstoss dazu geben könne", ob man nicht „das gerinnbare Exsudat, die homogenen Cylinder schon als Beginn eines entzündlichen Vorganges, wenn auch nicht als Symptom einer Entzündung im gewöhnlichen Sinne aufzufassen habe, und ob vielleicht diese Experimente so auch die Brücke liefern könnten zur Erklärung jener chronischen Indurationszustände, die wir so häufig als Folge venöser Stauung in den verschiedensten Organen auftreten sehen."

Die Ergebnisse aus den eben angeführten Experimenten, die hauptsächlich für unser Thema in Frage kommen, sind:

1) Die Eiweissausscheidung mit dem Harn und die Gerinnung eines Theiles des abgeschiedenen Eiweisses in den Harnkanälchen zu homogenen Cylindern.
2) Die starke Hyperämie besonders der Marksubstanz mit gleichzeitiger Erweiterung der Capillaren.
3) Die körnige Trübung des Epithels, wobei manchmal gleichzeitig Defecte in demselben entstehen.
4) Ein, wenn auch nicht regelmässig auftretender Gehalt des Urins an rothen Blutkörperchen und Harnkanälchen-Epithelien.

Wir haben nunmehr gesehen, welche Veränderungen sowohl in der Function der Niere und damit zugleich in ihrem Secrete, als auch in ihrer Structur auftreten, wenn experimentell ähnliche Verhältnisse geschaffen werden, wie sie bei der Stauungsniere des Menschen vorliegen, nämlich:

1) Druckerniedrigung im Arteriensystem (Experimente von Goll).
2) Drucksteigerung im Venensystem (Experimente von Perls und Weissgerber).

Wir müssten also, wenn wir aprioristisch verfahren wollten, bei der Stauungsniere, bei der diese beiden hier experimentell hergestellten Veränderungen factisch zu gleicher Zeit vorliegen, nach dem Ergebnisse obiger Versuche in functioneller Beziehung einen spärlichen, aber zugleich an festen Bestandtheilen reichen, also concentrirten Harn erhalten, welcher gleichzeitig Eiweiss, homogene Cylinder und manchmal auch Blutkörperchen enthält. Wir werden bei der Schilderung des klinischen Bildes, wo wir noch einmal auf diese Dinge zurückkommen, sehen, inwieweit diese auf experimentellem Wege gefundenen Resultate mit denen der klinischen Erfahrung übereinstimmen.

Von anatomischen Veränderungen der Niere nach experimentell hervorgebrachter Stauung sind zu verzeichnen:

1) Erweiterung der Capillaren und hochgradige Injection derselben.
2) Körnige Trübung der Epithelien und manchmal Abstossung derselben, so dass sie frei im Lumen der Kanälchen liegend angetroffen werden.
3) Bildung homogener Cylinder, welche die Harnkanälchen anfüllen und zuweilen die Epithelien comprimiren, ja sogar von der Wandung ablösen und vor sich hertreiben können.

Bei der pathologisch-anatomischen Beschreibung der menschlichen Stauungsniere, zu der wir jetzt übergehen, wird sich zeigen, ob auch diese anatomischen Veränderungen vorgefunden werden.

Pathologische Anatomie der Stauungsniere.

Die in Folge venöser Stauung veränderte Niere ist in der Regel von einer fettarmen Kapsel umgeben und grösser als normal; die fibröse Kapsel ist leicht abziehbar, die Oberfläche der Niere ist in der Mehrzahl der Fälle vollständig glatt, die Venensterne treten stark hervor und zeigen sich bedeutend erweitert. Die ganze Niere hat einen blaurothen Farbenton und eine auffallend harte Consistenz.

Auf der Schnittfläche erscheinen Rinden- und Marksubstanz

stark geröthet, letztere entschieden dunkler, zeigt eine starke Injection der in ihr verlaufenden kleinen Gefässe, besonders der Venen; die Glomeruli treten weniger stark hervor und scheinen nicht überfüllt.

Die mikroskopische Untersuchung ergibt eine starke Füllung der Venen und Capillaren, die Harnkanälchen in der Regel nicht verändert[20]), doch kann es nach Cohnheim[21]) in den schwersten Fällen zu ausgebreiteter Verfettung kommen. Das interstitielle Bindegewebe ungewöhnlich derb, nicht oder nur unbedeutend verbreitert, zeigt die faserige Structur deutlicher als in normalem Zustande[20]).

Nach Klebs[20]) „kann diese Veränderung lange Zeit bestehen, ohne dass es zu functionellen Störungen in den Nieren kommt, doch genüge schon eine leichte Drucksteigerung im arteriellen System, um Eiweiss aus den Glomerulis austreten zu lassen, da der Abfluss im Venensystem erschwert sei". Ferner „könne durch das kohlensäurereiche und sauerstoffarme Blut, das zugleich in den Capillaren stagnire", die Ernährung der Epithelien geschädigt werden und es bilde sich dann eine körnige Degeneration derselben, besonders in den gewundenen Harnkanälchen, aus. Ausserdem sollen bei längerem Bestehen der Stauung, besonders bei älteren Leuten, vorzugsweise in der oberflächlichsten Rindenschicht entzündliche interstitielle Veränderungen auftreten können, wodurch leichte Granulationen an der Oberfläche entständen. Auch finde sich „in der Umgebung der Glomeruli und der Anfänge der Harnkanälchen in frischen Fällen das interstitielle Gewebe von lymphatischen Elementen durchsetzt, und später bilde sich hier narbiges Bindegewebe, durch dessen Schrumpfung die Obliteration einer Anzahl von Harnkanälchen und Malpighischer Körperchen bedingt werde". Als ätiologisches Moment für diese entzündliche Reizung nimmt Munk die häufigen Blutungen an, welche in die Anfänge der Harnkanälchen hinein erfolgen, und auch Klebs hält dies für sehr wahrscheinlich.

Nach Rindfleisch[22]) ist die grössere Derbheit des Gewebes durch wirkliche Neubildung von Bindegewebe bedingt, welche nach ihm jedoch nicht entzündlicher Natur ist, da sie „nur die Folge einer besseren Ernährung ist und daher durchaus den Charakter einer homologen Entwicklung an sich trägt. Die Blutgefässe werden durch dieses Bindegewebe ebensowenig alterirt als die Harnkanälchen".

Ribbert[23]) fand in einem Falle von Stauungsniere, wo sonstige Veränderungen in der ganzen Niere fehlten, in den Malpighi'schen Körperchen Schwellung des Epithels des Capillarknäuels und der Kapsel, aber keine Desquamationsvorgänge. Auch bei lange andauernder hochgradiger Stauung fand derselbe die Harnkanälchen durchweg intact, das interstitielle Gewebe nicht verbreitert, aber fein fettig degenerirt; ebenso fanden sich im Epithel des Glomerulus Fettkügelchen.

Dies sind die hauptsächlichsten Angaben, wie ich sie in der mir zur Verfügung stehenden Literatur vorgefunden habe. Es sei mir nun gestattet, die aus eigenen Untersuchungen hervorgegangenen Resultate hier anzuschliessen. Wir werden sehen, inwieweit dieselben mit dem oben Angeführten übereinstimmen oder davon abweichen.

Zum Zwecke der Untersuchung wurde mir eine grössere Anzahl von Nieren, welche sich bei der Section als Stauungsnieren nach Herzfehlern u. dergl. ergeben hatten (wobei öfters auch Potatorium nachgewiesen werden konnte), durch die Güte des Herrn Professor Bollinger zur Verfügung gestellt. Dieselben waren sämmtlich in Alkohol gehärtet. Es wurden nun von jeder dieser Nieren mikroskopische Schnitte mit dem Mikrotome angefertigt, und zwar jedesmal Längs- und Querschnitte durch die Rinden- und Marksubstanz sowohl je für sich allein, als auch durch beide zugleich hergestellt. Diese Schnitte wurden jedesmal in grösserer Anzahl gemacht (etwa 20—30) und aus diesen die besten ausgesucht, einige zunächst ungefärbt in Glycerin untersucht, die andern in verschiedenen Färbeflüssigkeiten (Hämatoxylin, Alauncarmin, Boraxcarmin, Bismarckbraun) gefärbt, in Nelkenöl aufgehellt und in Canadabalsam eingelegt und dann untersucht. Die in sämmtlichen Präparaten eines Falles vorgefundenen Veränderungen wurden zu einem Bilde zusammengestellt, das in den einzelnen unten folgenden Beschreibungen wiedergegeben ist.

Von einer makroskopischen Beschreibung der benützten Nieren musste abgesehen werden, da dieselben durch die Einwirkung des Alkohols zu sehr verändert und von manchen derselben nur kleine Stücke zur mikroskopischen Untersuchung aufgehoben worden waren. Diese leider fehlende Beschreibung wird wenigstens einigermassen dadurch ersetzt, dass sich in dem unten zum besseren Verständnisse der einzelnen Fälle gegebenen Auszuge aus den Sectionsprotocollen

des pathologischen Institutes die für uns wichtigsten Daten angeführt finden.

I. Fall. 35jähriger Hoftheaterbediensteter, Potator (Bier). — Selbstmord durch Ertränken (Nr. 254, 1882).

Der Fall wurde ohne genaues Sectionsprotocoll von aussen eingesandt. Die anatomische Diagnose lautete: Bedeutende Hypertrophie des Herzens, besonders links. Cyanotische Induration der Nieren. Weiter ist angegeben: Nieren derb, dunkel rothbraun, Rinde verschmälert, ohne scharfe Grenze ins Mark übergehend. Beide Nieren wogen zusammen 290 gr.

Mikroskopischer Befund: Die Rindensubstanz zeigt an ihrem freien Rande keine Einziehungen; die bindegewebige Kapsel nicht verdickt. Die Glomeruli meist bedeutend vergrössert, bei Hartnack 7. 3. fast das ganze Gesichtsfeld einnehmend; einzelne sind dagegen geschrumpft und dadurch stark verkleinert. Der Gefässknäuel in der Regel kernreicher als normal; mehrere Bowman'sche Kapseln mehr oder weniger verdickt, mit deutlicher Einlagerung von Spindelzellen; andere sind normal. Die Umgebung der Kapseln öfters mit Rundzellen durchsetzt, in der Regel in um so höherem Grade, je stärker die Veränderung an der Kapsel ist. Das interstitielle Gewebe sonst normal. Das Epithel der gewundenen Harnkanälchen häufig körnig getrübt; auf Querschnitten sieht man deutlich im Lumen der Kanälchen zerfallene körnige Massen liegen, und ist in solchen Fällen der Epithelsaum wie zerbröckelt und die Epithelien selbst bedeutend verschmälert. Nur wenige Harnkanälchen zeigen sich einigermassen normal. Cylinder sind nirgends nachweisbar. Von den Gefässen sind die Arterien sowohl in ihrer Intima als auch zuweilen in der Adventitia verdickt. Die Venen meist etwas erweitert und mit Blutkörperchen angefüllt; dieselbe Veränderung zeigen einige Capillaren.

In der Marksubstanz finden sich Veränderungen besonders an den Interstitien: dieselben zeigen eine starke Verbreiterung des bindegewebigen Gerüstes; dasselbe erscheint ganz homogen oder lässt höchstens eine ganz zarte, fibrilläre Streifung erkennen. In diesem Gerüste sind die Contouren bedeutend erweiterter Capillaren zu erkennen, die vollständig mit Blutkörperchen angefüllt sind. Die zwischen den Gerüstbalken liegenden Harnkanälchen sind in ihren Umrissen verzerrt und verzogen: das eine Mal sind sie länglich-oval, ein anderes Mal polygonal, hie und da auch zu ganz schmalen Spalten zusammengepresst. Das Epithel in denselben ist meist körnig getrübt, zuweilen zerfallen, in der Regel ziemlich stark atrophisch, oft von den Wandungen der Kanälchen abgelöst und liegt dann wie ein Kranz mitten in den Lücken der Gerüstbalken, so dass ein Zusammenhang zwischen Epithel und Tunica propria manchmal nur noch an einer ganz schmalen Stelle nachzuweisen ist. (Vergl. hiezu Taf. IV, Fig. I. B und Fig. II. A.)

Aus manchen Kanälchen ist das Epithel ganz herausgefallen, so dass an solchen Stellen nur das bedeutend verbreiterte bindegewebige Gerüst mit den oft colossal ectatischen Capillaren zurückgeblieben ist. Die letzteren sind stets mit rothen Blutkörperchen vollgepfropft, deren Umrisse bei stärkerer Vergrösserung sehr deutlich hervortreten (vergl. Fig. I. B a). Diese Veränderung ist jedoch nicht gleichmässig über die Marksubstanz der ganzen Niere verbreitet,

sondern es finden sich zwischen Stellen, wo dieselbe sehr ausgesprochen ist, auch solche, welche sie in bedeutend geringerem Grade zeigen und auch solche, welche, abgesehen von der Atrophie der Epithelien, sich vom Normalen nicht weit entfernen.

Da diese eben beschriebene Veränderung der Capillaren in den folgenden Fällen regelmässig vorhanden ist und hier vielleicht die Frage aufgeworfen werden könnte, ob man es hier denn wirklich mit Blutgefässen und nicht etwa mit Harnkanälchen zu thun habe, deren Epithel sich abgestossen und die sich durch stärkere Blutaustritte aus den Glomerulis mit Blutkörperchen angefüllt haben könnten, so möchte ich gleich hier zu Anfang einige Gründe anführen, die ganz entschieden gegen eine solche Annahme sprechen:

Abgesehen davon, dass an vielen Stellen schon eine genaue mikroskopische Betrachtung jeden Zweifel ausschliesst, habe ich

1) niemals Blutkörperchen in den Bowman'schen Kapseln und ebensowenig mit Sicherheit oder in grösserer Anzahl in den Harnkanälchen finden können;
2) ist es mir trotz eifrigen Suchens nie gelungen, in einem von mir als Capillare angesehenen Rohre Epithelzellen aufzufinden.

Wenn man nun hier statt mit Capillaren es mit Harnkanälchen zu thun hätte, so wäre doch wohl anzunehmen, dass bei dem so häufigen Vorkommen dieser Dinge doch manchmal eine oder mehrere Epithelzellen an der Wandung der Kanälchen sitzen geblieben und dann leicht aufgefunden worden wären.

II. Fall. 65jährige Köchin. Potatorium (Bier) nachgewiesen. Section 29 Stunden nach dem Tode (Nr. 46, 1883).

Auszug aus dem Sectionsprotocoll: Körperlänge 145 cm. Gewicht 58 kgr. Kräftig gebaute Leiche, blasse Haut, fettreich. Hautvenen an der rechten Schulter deutlich sichtbar, an beiden Oberschenkeln Varicen. Schleimhäute livid.

Lungen theilweise emphysematös, blutreich, dunkelbraunroth; die Bronchen enthalten schleimig-eitrige Massen.

Herz etwas vergrössert, viel epicardiales Fett; mehrere Sehnenflecke, beide Ventrikel mässig gefüllt.

Rechter Ventrikel leicht dilatirt und hypertrophirt, Muskulatur braunroth, von verminderter Consistenz. Tricuspidalis für 3 Finger kaum durchgängig. Im ganzen rechten Herzen speckiges Gerinnsel und etwas flüssiges Blut.

Linker Ventrikel gehörig weit; Mitralis für 2 Finger durchgängig, vielfach verdickt.

Maasse:	Rechte Ventrikelhöhe . . 9,8		Linke Ventrikelhöhe . . 8,6
	Pulmonalumfang 9,2		Aortenumfang 8,1
	Ventrikeldicke 0,5		Ventrikeldicke 1,3

Milz: Kapsel gespannt, theilweise verdickt. Gewebe dunkel, saftig glänzend, dabei schwach granulirt, derb, undeutliches Gerüste.

Leber von gehöriger Grösse, Gewebe derb, knirschend, undeutliche Muskatnusszeichnung, viel dickflüssiges dunkles Blut.

Nieren: Linke Niere ziemliche Fettkapsel, normal gross, derb, cyanotisch, fibröse Kapsel ziemlich glatt löslich, Oberfläche glatt. Rechte Niere gleich gross, besitzt nach vorne eine halbkuglige Ausbuchtung, unter welcher sich 2 mm unter der Oberfläche an der Grenze zwischen Corticalis und Pyramide eine mit gelblicher Flüssigkeit gefüllte Cyste findet. — Gewicht der Nieren nicht angegeben.

Anatomische Diagnose: Pigmentdegeneration des Herzens, leichte Dilatation des rechten Ventrikels, cirrhotische Muskatnussleber, Stauungs-Milz und -Nieren, Ecchymosen im Duodenum. Hyperämie des Gehirns und seiner Häute. Eitrige Bronchitis. Atheromatose.

Mikroskopischer Befund: Die Rindenschichte zeigt eine ziemlich starke Verdickung ihrer bindegewebigen Kapsel. An wenigen Stellen sind kleine, makroskopisch kaum sichtbare Einziehungen vorhanden, welchen jedesmal eine interstitielle Wucherung am Rande der Corticalis entspricht. In der Uebergangszone von der Kapsel zum Nierenparenchym ist letzteres von massenhaften Rund- und Spindelzellen durchsetzt. Die Malpighischen Körperchen etwas vergrössert, meist sehr kernreich, mit oft starker Verdickung der Bowman'schen Kapsel und Infiltration ihrer Umgebung mit zelligen Elementen. An manchen Stellen findet man jedoch auch ziemlich normale Verhältnisse. Die gewundenen Harnkanälchen zeigen grossentheils körnige Trübung und Schwellung ihres Epithels; an verschiedenen Stellen im Lumen ein körniger Detritus bemerkbar, der offenbar von den Epithelien herstammt, deren freier Rand zackig und zerfallen erscheint. Die sichtbaren Gefässe, besonders die Venen, dicht mit Blutkörperchen angefüllt; die Intima der Arterien verdickt, die Adventitia an manchen Stellen sehr bedeutend verbreitert; das interstitielle Gewebe in der Regel normal, nur einzelne circumscripte zellige Einlagerungen bemerkbar.

In der Marksubstanz ist das Epithel der geraden Harnkanälchen ebenfalls vielfach körnig getrübt und enthält auch hier das Lumen derselben öfters körnige zerfallene Massen mit undeutlicher Kernfärbung. Das interstitielle Gewebe verbreitert und von einzelnen Spindelzellen durchsetzt, besonders deutlich ist dies an Querschnitten nachweisbar. Die Verbreiterung reicht bis in die Corticalis hinein und zeigt überall ein fast ganz homogenes Aussehen oder nur eine ganz feine Streifung und enthält keine oder nur ganz vereinzelte Rundzellen, ist also ganz verschieden von dem auf entzündlichem Wege entstandenen Narbengewebe.

In dem nach der Nierenpapille zu gelegenen Theile der Marksubstanz sind die Capillaren erweitert und mit Blutkörperchen erfüllt. Dieses Phänomen, das im vorigen Falle so hochgradig entwickelt war, ist hier, im Gegensatze zu den meisten andern Präparaten, nicht besonders ausgesprochen, jedoch mit Bestimmtheit als vorhanden nachzuweisen.

Schliesslich möchte ich bemerken, dass Cylinder weder hier noch in der Corticalis aufgefunden wurden.

III. Fall. 49jähriger Fischer aus Tutzing. Potator (Bier). (Nr. 108, 1883.)

Dieser Fall wurde ebenfalls von aussen eingeschickt und findet sich deshalb auch hierüber kein genaueres Sectionsprotocoll vor.

Ueber die Art und Weise, wie hier der Tod eintrat, wurde mir mitgetheilt, dass der Obengenannte im Streite einen leichten Stoss erhielt, worauf hin er umfiel und am nächsten Morgen starb. Die gerichtliche Obduction ergab als Todesursache Herzlähmung (in Folge von Ueberanstrengung des Herzens). Vom Sectionsergebniss ist weiter bekannt:

Hypertrophie des Herzens, ausgedehnte Schwielenbildung in der linken Ventrikelwand, cyanotische Induration der Nieren (Säufernieren).

Mikroskopischer Befund: In der Rindenschicht ist die äussere bindegewebige Kapsel verdickt und an verschiedenen Stellen sind leichte Einziehungen derselben bemerkbar; auch hier ist die Uebergangszone von der Kapsel zum Nierengewebe mit massenhaften lymphatischen Elementen durchsetzt, die meist an umschriebenen Stellen angehäuft sind, jedoch auch diffus durch das Gewebe der Randzone zerstreut liegen; meistens finden sich solche Zellanhäufungen in der Umgebung der Malpighischen Körperchen. Die Glomeruli sind meist von normaler Grösse, einige jedoch vergrössert, und die Kerne derselben entschieden vermehrt. Die Kapseln verdickt und häufig mit Spindelzellen durchsetzt. Je weiter man vom Rande her in der Corticalis nach dem Marke zu fortschreitet, desto mehr nehmen diese Veränderungen sowohl an Zahl als auch an Intensität ab. Die gewundenen Harnkanälchen zeigen grossentheils eine starke trübkörnige Schwellung des Epithels, die Kernfärbung eine noch ziemlich gute. Auch hier finden sich zwischen Harnkanälchen, welche diese Veränderung in hohem Grade zeigen, solche mit ganz normalem Aussehen oder nur leichter Epitheltrübung. Eine Cylinderbildung ist nirgends nachweisbar. Die Interstitien zwischen den Rindenkanälchen öfters bedeutend verbreitert und bei starker Vergrösserung bemerkt man, dass diese Verbreiterung fast ausschliesslich durch ectatische Gefässe bedingt ist, in welchen die Contouren der rothen Blutkörperchen, mit denen sie erfüllt sind, scharf hervortreten, während das Bindegewebe selbst nicht merklich vermehrt ist. An den grösseren Gefässen ist die Intima der Arterien verdickt, die Adventitia ebenfalls verbreitert und geht in einen breiten Hof von neugebildetem Bindegewebe über, das mit massenhaften Spindelzellen durchsetzt ist. Auch die Venen weisen starke Verbreiterung der Externa auf, während die Intima kaum verändert ist.

In der Marksubstanz das Epithel der geraden Harnkanälchen ebenfalls körnig getrübt, doch ist die Veränderung im Gegensatze zur Corticalis hier mehr gleichmässig vertheilt. Cylinder auch hier nicht auffindbar. Das interstitielle Gewebe bedeutend verbreitert, von feinfaseriger Structur, nur ganz vereinzelte Spindelzellen enthaltend. Die Capillaren sind hier colossal erweitert und wie oben mit Blutkörperchen angefüllt. An manchen Stellen ist diese Veränderung so ausgebreitet, dass man oft in einem ganzen Gesichtsfelde nur die stark verbreiterten bindegewebigen Gerüstbalken und in diesen die eminent erweiterten Capillaren verlaufen sieht, während man gleichzeitig nur wenige, meist sehr atrophische Harnkanälchen mit ganz schmalem Epithelsaum, letzteren häufig abgelöst und frei im Lumen liegend, wahrnimmt. Das Kaliber der ectatischen Capillaren erreichte manchmal eine solche Grösse, dass deren Durch-

messer den von normalen, mittelgrossen Sammelröhren übertrifft, wenn solche Fälle allerdings auch zu den Seltenheiten gehören.

IV. Fall. 54jähriger Modellsteher. Potator (Bier). Section 20 Stunden nach dem Tode (Nr. 208, 1883).

Körperlänge 159 cm. Gewicht 55 kgr.

Section: Mittelgrosse, kräftig gebaute Leiche; Thorax gut entwickelt, ziemliches Fettpolster; Muskulatur etwas atrophisch.

Respirationsorgane: Im rechten Pleurasacke ca. 1 Liter dunkelbrauner Flüssigkeit. Lungen an verschiedenen Stellen adhärent; im linken Pleuraraum keine Flüssigkeit. Unter- und Oberlappen leicht verwachsen.

Linke Lunge voluminös, Oberfläche gedunsen, emphysematös. An einzelnen Stellen submiliare Knötchen. Beim Einschneiden Knistern; Oberlappen mässig bluthaltig, sehr lufthaltig; Unterlappen ebenso, nur blutreicher. In den kleinen Bronchen weisslicher Eiter, in den grossen blutig schaumiger Inhalt. Schleimhaut dunkelblauroth, geschwellt.

Rechte Lunge: Ober- und Mittellappen voluminös; Pleura mit einem 1 mm dicken grauweissen, fibrinösen Belag bedeckt; an einzelnen Stellen graue Knötchen eingestreut. Unterlappen collabirt, mit grauem Belag, miliare und submiliare Knötchen. Oberlappen mässig blutreich, enthält einen bohnengrossen käsigen Herd. Mittellappen mässig lufthaltig, im Unterlappen Compressionsatelectase; braunrothe Farbe; die Bronchien enthalten schmutzig grauen Eiter. Schleimhaut geröthet und geschwellt.

Herz: Herzbeutel mehr als handtellerbreit vorliegend; in demselben ca. 40 gr dunkelweingelber Flüssigkeit; beide Blätter durch schwefelgelbes, fibrinöses Exsudat miteinander verlöthet.

Rechter Vorhof und Ventrikel ausgedehnt und gefüllt, linker leer.

Im rechten Ventrikel geringe Menge Blut und graue Fibringerinnsel; Muskel gut entwickelt, blass, brüchig; die Klappensegel verdickt, sonst normal, Klappen schlussfähig.

Im linken Vorhof eine geringe Menge von blutigem Gerinnsel.

Linker Ventrikel fast leer; Aortenklappen leicht getrübt, verdickt. Venöses Ostium für 2 Finger durchgängig, Segel etwas getrübt, im Ganzen normal; Papillarmuskel atrophisch, Muskel dünn, blass.

Maasse: Rechte Ventrikelhöhe . .	9,0	Linke Ventrikelhöhe . .	8,5
Pulmonalumfang	9,0	Aortenumfang	8,0
Ventrikeldicke	0,5	Ventrikeldicke	0,9

In der Bauchhöhle etwa 2 Liter dunkelbraunrothe, blutige Flüssigkeit. Die Serosa schmutzig braun geröthet, mit miliaren grauweissen Knötchen besetzt.

Milz in allen Durchmessern vergrössert. Kapsel verdickt.

Länge 17, Breite 10, Dicke 4,8.

Leber ragt mit dem scharfen Rande kaum unter dem Rippenbogen vor, ist durch Flüssigkeit nach hinten gedrängt, verkleinert.

Breite 27, Höhe des rechten Lappens 16, Höhe des linken Lappens 14
Dicke „ „ 6, Dicke „ „ „ 4,5.

Kapsel durchsichtig glänzend, Oberfläche höckerig, Farbe hellblassgrau, grauweisslich gefleckt; beim Einschneiden Knirschen. Schnittfläche diffus höckerig, Zeichnung verwaschen, hellbraun; geringer Blutgehalt.

Nieren: Linke Niere starke Fettkapsel. Fibröse Kapsel leicht abziehbar, Oberfläche ziemlich glatt, grob granulirt; Grösse wenig vermindert; Gewebe derb, cyanotisch; Rindensubstanz auf 4 mm verschmälert, schwer vom Marke zu unterscheiden. Im Hilus viel Fett; an einzelnen Stellen der Schnittfläche Cysten.

Rechte Niere ähnlich wie linke; Kapsel leicht abziehbar; mehrere erbsen- bis haselnussgrosse Cysten. Niere verkleinert, sonst ganz wie linke.

Gewicht beider Nieren = 275.

Anatomische Diagnose: Pericarditis sero-fibrinosa. Hypertrophie und Fettdegeneration des Herzmuskels. Acute hämorrhagische tuberculöse Pleuritis rechts und hämorrhagische tuberculöse Peritonitis; vielleicht Ascites. Hochgradige Bronchitis; abgekapselte käsige Herde im rechten Oberlappen. Lebercirrhose; Stauungstumor der Milz. Cyanotische Induration und beginnende Atrophie beider Nieren. Chronische Gastro-Enteritis u. s. w.

Mikroskopischer Befund: Die Rindensubstanz zeigt an ihrem freien Rande einige ganz kleine Einziehungen. In der Randzone kleinere und grössere umschriebene Stellen, die durch und durch mit lymphatischen Elementen durchsetzt sind. Auch hier ist wieder die Umgebung der Glomeruli von der Infiltration besonders bevorzugt.

Die Glomeruli sind etwas vergrössert, sehr kernreich, die Kapsel durchgehends verdickt, mit reichlichen Spindelzellen durchsetzt, zeigt oft eine fibrilläre Structur. Die Verdickung der Kapsel steigert sich manchmal bis zur vollständigen Obliteration des ganzen Malpighischen Körperchens. Das Epithel der gewundenen Harnkanälchen fast überall körnig getrübt, am freien Rande oft zerfallen, im Lumen häufig ein körniger Detritus. Einzelne Harnkanälchen enthalten eine hyaline, graugelbe Masse, die das Aussehen von hyalinen Cylindern trägt; die gleiche Masse findet sich in einem Malpighischen Körperchen, zwischen Glomerulus und Kapsel liegend; es ist demnach wohl kaum zweifelhaft, dass es sich hier um geronnenes, aus dem Glomerulus abgeschiedenes Eiweiss handelt.

Die Arterien meist in ihrer Intima verdickt, ebenso ist die Adventitia verbreitert. Die Venenwandungen meist normal, das Lumen mit Blutkörperchen angefüllt. Oefter findet man in der Rinde erweiterte Capillaren; das interstitielle Bindegewebe jedoch nicht verbreitert.

In der Marksubstanz theilweise körnige Trübung der Epithelien, jedoch nicht so hochgradig und diffus verbreitet wie in der Rinde. Die Henle'schen Schleifen enthalten häufig die oben beschriebenen hyalinen Massen. Das interstitielle Gewebe bedeutend verbreitert, von feinfaseriger Structur, manchmal auch von ganz homogenem Aussehen; in demselben nur vereinzelte Spindelzellen eingestreut. Rundzellen fehlen. Die Contouren der in diesem Gewebe liegenden Harnkanälchen oft verzerrt, das Epithel, oft ganz von der Tunica propria abgelöst, liegt frei im Lumen oder ist ganz herausgefallen. Auch hier findet sich wieder jene hochgradige Erweiterung der Capillaren, die ebenfalls wieder mit Blutkörperchen vollgepfropft sind. (Vergl. hiezu Fig I. B u. II. A.)

V. Fall. 48jähriger Mann. Potator (Bier). (Nr. 280, 1883.)

Leider war das Sectionsprotocoll zu diesem Falle abhanden gekommen, so dass ich nur die anatomische Diagnose anführen kann. Dieselbe lautet: Morbus Brightii III. Stadium und cyanotische Induration der Nieren. Cor bovinum (auch Hypertrophie des rechten Ventrikels). Lungenödem. Stauungsmilz.

Mikroskopischer Befund: Bindegewebige Kapsel nicht verdickt, Glomeruli häufig etwas verkleinert[1]), zeigen vermehrte Kernbildung, einzelne sind vollständig obliterirt und in Narbengewebe umgewandelt. Die Bowmanschen Kapseln, meist stark verdickt, enthalten gewöhnlich Spindelzellen, ihre Umgebung auch Rundzellen. Das Epithel der gewundenen Harnkanälchen körnig getrübt, an manchen Stellen verfettet, die Kerne nehmen hie und da den Farbstoff nicht mehr an. Nur an vereinzelten Stellen findet sich noch ziemlich normales Epithel, das jedoch auch hier stets atrophisch und nur mit schmalem Protoplasmasaum versehen ist. Im Lumen einzelner Kanälchen trifft man graugelbe hyaline Cylinder. Das interstitielle Gewebe bedeutend verbreitert, mit Rund- und Spindelzellen durchsetzt, die oft massenhaft auftreten, auch hier wieder besonders um die Glomeruli herum. Die grösseren Gefässe in ihrer Intima stark verdickt, die Adventitia in der Regel sehr bedeutend verbreitert, mit reichlichen Spindelzellen besetzt. Das um diese Gefässe liegende Nierenparenchym enthielt in seinen Interstitien Rundzellen in grosser Anzahl. Erweiterte Capillaren in der Rinde nicht nachweisbar.

Im Marke sind die Epithelien im Allgemeinen viel besser erhalten als in der Rinde, doch sind sie auch hier atrophisch, oft körnig getrübt, einzelne Kanälchen ganz verkümmert, in manchen das Epithel abgestossen, frei im Lumen liegend, fehlt auch manchmal ganz. Die oben angeführten hyalinen Cylinder trifft man auch hier, besonders häufig in den Henle'schen Schleifen. Die Interstitien stark verbreitert, ihr Raum wird jedoch hauptsächlich von den oft colossal ectatischen Capillaren, die auch mit Blutkörperchen gefüllt sind, eingenommen, so dass das Bindegewebe selbst nicht besonders stark vermehrt ist, jedoch auch dieses, entschieden breiter als normal, zeigt ein feinfaseriges, fast homogenes Aussehen, und sind in demselben nur vereinzelte Kerne von Spindelzellen zu erkennen.

Diese Veränderungen sind auch hier besonders deutlich an Querschnitten zu beobachten: Oft ist der Raum eines ganzen Gesichtsfeldes von Hartnack IV, 3, grösstentheils von erweiterten, strotzend gefüllten Capillaren und dem verbreiterten bindegewebigen Gerüste eingenommen, dazwischen die ganz atrophischen Harnkanälchen, die an Grösse weit hinter den Gefässen zurückbleiben und manchmal ganz zwischen denselben verschwinden, oder von denen nur noch Spuren nachzuweisen sind. (Vergl. Fig. I B.)

VI. Fall. 51jähriger Kutscher (ob Potator, ist nicht angegeben). (Nr. 292, 1883.)

Section 23 Stunden nach dem Tode.

Körperlänge 165 cm. Gewicht 69 kgr.

---

[1]) Bei Bestimmung der Grösse der Glomeruli wurde stets das Hartnack'sche Ocularmikrometer benützt.

Kräftiger Körperbau, Haut blass, die sichtbaren Schleimhäute cyanotisch. Bauch leicht aufgetrieben. Das subcutane Gewebe über Bauch und Brust mässig ödematös. In der Bauchhöhle ca. 100 gr einer hellen, serösen Flüssigkeit. Zwerchfell stark nach abwärts gedrängt.

Respirationsorgane: Linker Pleuraraum stark ausgedehnt, enthält eine grosse Menge dunkel-serösblutiger Flüssigkeit, gut 5 Liter, welche den ganzen Pleuraraum von oben bis unten ausfüllt. Lunge nach oben und innen verwachsen, stark collabirt, mit dem Herzbeutel verlöthet.

Im rechten Pleurasack 200 gr eben solcher Flüssigkeit.

Die Pleurablätter zeigen Einlagerungen von grauweissen miliaren Knötchen. In den Lungenspitzen cirrhotische Gewebe, mehrere käsige Herde.

Linke Lunge stark collabirt, im Unterlappen Parenchym zäh, blassgrau, blutarm, luftleer. Bronchialschleimhaut blass.

Rechte Lunge voluminös, gedunsen. Gewebe des Ober- und Mittellappens schneidet sich weich, ist lufthaltig. Unterlappen ödematös, Luftgehalt vermindert.

Herz: Pericard liegt handtellerbreit vor, enthält etwas hellgelbe seröse Flüssigkeit. Das Herz selbst in allen Durchmessern vergrössert; über dem rechten Ventrikel sehr viel epicardiales Fett, über beiden Ventrikeln Sehnenflecke.

Rechter Ventrikel etwas erweitert, Wandung blass, besteht meistentheils aus subpericardialem Fett. Klappen schlussfähig. Vorhof auch etwas dilatirt. Muskel brüchig.

Linker Ventrikel dilatirt, Endocard normal, Klappen getrübt, Muskel blass, sehr brüchig.

Rechte Ventrikelhöhe . .	11,5	Linke Ventrikelhöhe . .	11,0
Pulmonalumfang	9,5	Aortenumfang	9,0
Ventrikeldicke	0,5	Ventrikeldicke	1,0

Milz etwas vergrössert, Parenchym brüchig, blutarm.

Länge 13,5, Breite 10,0, Dicke 3,0.

Leber in allen Durchmessern vergrössert. Gewebe blutarm, brüchig; acinöse Zeichnung verwaschen; einige miliare Knötchen.

Nieren: Linke Niere von mittlerer Grösse, Kapsel schwer abziehbar; Oberfläche glatt, nur an einzelnen Stellen höckerig. Parenchym schneidet sich derb; Rinde und Marksubstanz nicht scharf abgegrenzt, atrophisch; Gewebe sehr blutarm.

Rechte Nierenkapsel stark adhärent, Oberfläche fein granulirt, Gewebe anämisch, blassgrau, Rinde und Marksubstanz atrophisch, Corticalis verschmälert.

Anatomische Diagnose: Acute Miliartuberculose, hämorrhagische tuberculöse Pleuritis besonders links. Seröse Pericarditis. Käsige Herde in den Lungenspitzen und Cirrhose derselben. Dilatation und Fettdegeneration des Herzens, Stauungs-Milz und -Leber. Induration der Nieren und interstitielle Nephritis. Allgemeine Anämie.

Mikroskopischer Befund: Am äusseren Rande der Corticalis Defecte, die offenbar beim Abziehen der Kapsel entstanden sind. Die Glomeruli von sehr verschiedener Grösse, die einen bedeutend grösser als normal, andere dagegen stark verkleinert, die Kapseln verdickt, mit zelligen Elementen durchsetzt, oft sammt dem Glomerulus in Narbengewebe umgewandelt. Die Kerne

in den Gefässknäueln in der Regel vermehrt. Stärkere Anhäufungen von Rundzellen finden sich nur selten. Das interstitielle Gewebe verbreitert, vielfach Einlagerungen von Spindelzellen. Das Epithel der Harnkanälchen oft körnig getrübt, atrophisch zerfallen. Die Kernfärbung manchmal gar nicht mehr zu erkennen, während wieder an andern Stellen dieselbe eine ziemlich intensive ist. Die Arterien zeigen eine Verdickung ihrer Intima, welche eine fibröse Structur hat und vielfach langausgezogene Spindelzellen enthält. Dieselben Veränderungen finden sich an der Adventitia, wo ausserdem auch noch einzelne Rundzellen eingestreut sind. Einige kleinere Arterien sind vollständig obliterirt. Die Venen sind ähnlich, nur weniger hochgradig verändert. Cylinder sind nicht auffindbar.

In der Marksubstanz starke Verbreiterung des bindegewebigen Gerüstes, diffus durch das ganze Mark ausgebreitet. Die Bindesubstanz wie in den früheren Fällen fast homogen, leicht streifig, enthält jedoch mehr Spindelzellen wie gewöhnlich. Auch hier sind, wie in Fall I, die Contouren der Harnkanälchen und kleinen Gefässe verzerrt, besonders auf Querschnitten. Das Epithel in hohem Grade atrophisch, oft zerfallen und liegen dann die Trümmer frei im Lumen der Kanälchen, oft ist das Epithel ganz verloren gegangen. In den Harnkanälchen und besonders in den Henle'schen Schleifen häufig hyaline Massen. Die Capillaren auch hier mit Blutkörperchen angefüllt und erweitert, wenn auch nicht so hochgradig und mehr an vereinzelten Stellen als in den früheren Präparaten. — Man wird kaum fehlgehen, wenn man die allgemeine Anämie, die hier vorlag, mit dem geringgradigen Auftreten dieses sonst meist stark ausgesprochenen Phänomens in Zusammenhang bringt. Auch ist zu berücksichtigen, dass hier vielleicht ein Potatorium nicht angenommen werden kann, das in den andern Fällen jedenfalls mit zur Ectasie beigetragen hat.

Ausser den angeführten Veränderungen fanden sich an einigen Stellen helle, gelbbräunliche Pigmentmassen im Lumen der Harnkanälchen, die wohl als Umwandlungsproducte von rothen Blutkörperchen anzusehen sind.

VII. Fall. 29jährige Köchin. Bier-Potatorium. (Nr. 594, 1883.)

Körperlänge 157 cm. Gewicht 51 kgr.

Section: Ziemlich grosse, kräftig gebaute Leiche. Fahle Hautfarbe, mässiges Fettpolster.

In der Bauchhöhle findet sich frei etwa 1—1½ Liter einer fibrinös-eitrigen Flüssigkeit, namentlich auf der Serosa des Uterus fibrinöser Beschlag. Meteorismus. Zwerchfellstand rechts oberer Rand der 3., links unterer Rand der 3. Rippe.

In der rechten Pleurahöhle ½ Liter einer graugrünlichen Flüssigkeit, in der linken eine trübe seröse Flüssigkeit mit wenig Fibrin.

Rechte Lunge nirgends adhärent. Die vorderen Partien des Ober-, Mittel- und Unterlappens lufthaltig, das Uebrige comprimirt, atelectatisch, von violettblauer Farbe. Nach hinten in allen 3 Lappen vollständige Atelectase. In den Bronchen ein grauröthlicher Schleim; Schleimhaut hyperämisch, in der Pulmonalis dickflüssiges Blut. Pleura mit Fibrin bedeckt.

Linke Lunge frei. Gegen die Spitze graugelbe Färbung, ödematös. Weiter abwärts im Unterlappen Oedem und Hyperämie; nach hinten Atelectase, schwarz-graues Gewebe; Bronchien und Pulmonalis wie rechts.

Herz: Mässige Menge epicardialen Fettes; Herz gross; im Pericard wenig Serum.

Im rechten Vorhof speckiges Gerinnsel mit Cruor, ebenso im rechten Ventrikel. Derselbe ist von normaler Weite, Muskulatur dunkelbraun, mässig derb.

Im linken Ventrikel gleicher Inhalt, Muskulatur ebenso. Am freien Rande der Mitralis leichte grauliche Verdickung.

Rechte Ventrikelhöhe . .	9,4	Linke Ventrikelhöhe . .	8,4
Pulmonalisumfang	7,6	Aortenumfang	6,8
Ventrikeldicke	0,4	Ventrikeldicke	1,8
Tricuspidalis	11,6	Mitralis	9,5

Milz von normaler Grösse, Kapsel faltig, blassgrau.

Leber vergrössert, mit Fibrin belegt. Acinöse Zeichnung deutlich, Gewebe dunkelbraun.

Nieren: Linke Niere von normaler Grösse; Fettkapsel gut entwickelt; fibröse Kapsel leicht abziehbar. Oberfläche glatt. Schnittfläche dunkelroth, derb.

Rechte Niere wie linke.

Gewicht beider Nieren = 320 gr.

Anatomische Diagnose: Perimetritis purulenta. Fibrinös-eitrige Peritonitis und Pleuritis beiderseits. Oedem der vorderen Partien, Atelectase der hinteren Partien der Lungen beiderseits. Stauungsnieren.

Mikroskopischer Befund: In der Rindensubstanz ist die bindegewebige Kapsel nicht verdickt, keine Einziehungen an der Oberfläche. Glomeruli hier und da etwas kleiner als normal, einzelne sogar bis zur Obliteration geschrumpft. Die Kapseln verdickt und deren Umgebung zellig infiltrirt. Das Epithel der Harnkanälchen getrübt, am freien Rande öfters zerfallen, mit schmalem Protoplasmasaum; im Lumen oft die Trümmer der zerfallenen Zelltheile sichtbar. Die Interstitien zwischen den gewundenen Harnkanälchen nicht verbreitert, zellige Infiltration nur in der Umgebung der Glomeruli nachweisbar. Die Venen stark injicirt. Die Intima der Arterien verdickt, Adventitia meist normal. Keine Capillarectasien.

Die Marksubstanz zeigt hier ein ähnliches Bild wie in den früheren Präparaten. Die geraden Harnkanälchen meist gut erhalten, wenn auch öfters atrophisch. Das Epithel manchmal getrübt und zerbröckelt. Das interstitielle Gewebe durch das ganze Mark hindurch verbreitert, feingestreift oder auch ganz homogen, enthält nur ganz wenige Spindelzellen. Zwischen diesen verbreiterten Gerüstbalken verlaufen an vielen Stellen stark erweiterte Capillaren, wie die früheren mit Blutkörperchen angefüllt. Die Erweiterung der Capillaren ist auch hier an manchen Stellen eine so beträchtliche, dass die Harnkanälchen öfters ganz von ihnen verdeckt werden.

VIII. Fall. 21jähriger Volontär (ob Potator, nicht angegeben). (Nr. 279, 1884.)

Körperlänge 162 cm. Gewicht 45½ kgr.

Section 14 Stunden nach dem Tode: Schlechter Ernährungszustand, Haut überall schlaff; leichte Oedeme. Ueber Stamm und Extremitäten kleine punktförmige Ecchymosen, besonders am Hals und Schultern. Haut ungemein blass. Fettpolster ganz geschwunden. Muskeln ziemlich kräftig entwickelt. Zwerch-

fellstand rechts 4., links 5. Intercostalraum. In der Beckenhöhle eine geringe Menge seröser Flüssigkeit.

Respirationsorgane: In der linken Pleurahöhle 3—400 gr seröser Flüssigkeit, in der rechten ca. 50—70 gr.

Linke Lunge etwas comprimirt, besonders im Unterlappen. Spitze ohne Verdichtung. Der untere Theil des Oberlappens infiltrirt, Luftgehalt stark vermindert, Farbe braunroth, schwach granulirte Schnittfläche. Pleura daselbst leicht getrübt; Unterlappen in den oberen Partien lufthaltig, die unteren durch Compression atelectatisch, luftleer. Aus den Bronchien quillt eine schaumige Flüssigkeit.

Rechte Lunge sehr gross, voluminös; Pleura stellenweise getrübt; Consistenz überall weich; Spitze nicht infiltrirt. Das Gewebe des Oberlappens hochgradig ödematös, etwas indurirt, resistent. In den Bronchien viel schaumige Flüssigkeit, Gefässe leer.

Herz: Im Herzbeutel über 100 gr seröser Flüssigkeit.

Rechter Vorhof gefüllt mit dunklem flüssigen Blute und Blutgerinnseln. Herz in allen Dimensionen stark vergrössert; auf der Vorderfläche beider Ventrikel ausgedehnte Sehnenflecke. Coronararterien etwas rigide.

Im rechten Ventrikel einige speckige Gerinnsel; die Innenfläche der Atrioventricularklappen zeigt an allen 3 Zipfeln leichte warzige Einlagerungen. Klappen nicht schlussfähig.

Der linke Ventrikel enthält eine grosse Menge dunklen Cruors; die Aortenklappen verdickt, verkürzt, einwärts gezogen. Die nach vorne gelegene Klappe zur Hälfte usurirt und unter ihr befindet sich eine halbweiche, warzige, mit Blutgerinnseln verfilzte, thrombenartige Masse aufgelagert. Dieselben Excrescenzen finden sich auch an der Mitralis in grosser Ausdehnung und beträchtlicher Grösse an deren Innenfläche. Die Papillarmuskeln des linken Ventrikels enorm hypertrophisch, die Balken zeigen sehnige Durchwachsungen. Der Muskel sehr blass, derb, von kleinen grauen, offenbar fibrösen Bälkchen durchzogen.

Rechte Ventrikelhöhe . .	13,8	Linke Ventrikelhöhe . .	13,5
Pulmonalumfang	7,0	Aortenumfang	6,5
Ventrikeldicke	0,4	Ventrikeldicke	1,8

Milz um die Hälfte vergrössert; mehrere embolische Keile in Erweichung von graurother, andere von gelber Farbe. Das übrige Gewebe dunkelbraunroth, ziemlich fest; stark vergrösserte Malpighische Körperchen.

Leber ziemlich gross, von mittlerem Blutgehalte, deutlich acinöse Zeichnung; Parenchym ziemlich weich, etwas brüchig.

Nieren: Linke Niere sehr gross, Fettkapsel fast geschwunden; in der Mucosa des Nierenbeckens zahlreiche punktförmige Ecchymosen. Auf der Schnittfläche ein fast taubeneigrosser, mitten in der Niere gelegener Keil von trübgraurother Farbe, der gegen das übrige Gewebe durch einen schmalen gelben Streifen mit einem darangrenzenden rothen hyperämischen Hofe scharf abgegrenzt ist. Ausserdem finden sich noch 2—3 kleinere erbsen- bis haselnussgrosse gelbe, atrophische Keile. Die Kapsel ist leicht abziehbar, Oberfläche glatt, Gewebe derb, sehr blutreich.

Rechte Niere etwas kleiner als die linke, zeigt eine grössere Anzahl älterer

Nierenkeile von weisslich-gelber Farbe, deren Oberfläche leicht unter das übrige Gewebe eingesunken ist. Blutgehalt geringer als in der linken Niere. Sonst wie links.

Gewicht beider Nieren = 325 gr.

Anatomische Diagnose: Endocarditis verrucosa valvular. sin. Enorme Hypertrophie und Myodegeneration des Herzens. Induration und Oedem beider Lungen. Hämorrhagische Infarcte im Unterlappen. Embolische Milzkeile. Embolie der Nieren. Stauungsnieren. Hirnembolien. Leichter Hydrothorax und Hydrops anasarca. Ecchymosen auf der Haut und im Nierenbecken.

Mikroskopischer Befund: Die Oberfläche der Rindensubstanz ist glatt, zeigt keine Verdickung der bindegewebigen Kapsel. Die Glomeruli normal, höchstens etwas Kernwucherung, die Kapseln nicht verdickt; nur in der Umgebung mehrerer Glomeruli circumscripte Infiltrationen von Rundzellen, sonst sind die Interstitien normal. Das Epithel öfter körnig getrübt, am Rande zerbröckelt, Kerne im Allgemeinen gut gefärbt. Gefässe normal, keine Ectasie der Capillaren.

In der Marksubstanz das Epithel meist besser erhalten und die Kerne intensiver gefärbt als in der Rinde, doch sind auch stellenweise dieselben Epithelveränderungen wie oben. Die Capillaren in grösserer Anzahl sehr bedeutend erweitert, andere zeigen diese Veränderung nicht oder nur in geringem Grade. Auch hier verdecken nicht selten die mit Blutkörperchen gefüllten Capillaren die Harnkanälchen vollständig, wobei letztere in der Regel dann sehr atrophisch sind. Das interstitielle Gewebe auch in diesem Falle verbreitert, wenn auch nicht so hochgradig, wie in manchen andern Fällen. Weitere Veränderungen sind nicht zu bemerken.

IX. Fall. (Nummer nicht angegeben.) Es handelt sich hier um ein schon mehrere Jahre altes Präparat, das nur mit „Stauungsniere bei Situs mutatus" bezeichnet ist und konnte deshalb ein Sectionsprotocoll nicht gefunden werden.

Mikroskopischer Befund. Die Rindensubstanz zeigt eine ganz leichte Verdickung der bindegewebigen Kapsel, aber keine narbigen Einziehungen. Die Glomeruli normal, ebenso die Bowman'schen Kapseln; die Umgebung derselben nicht zellig infiltrirt. Das Epithel der gewundenen Harnkanälchen etwas körniger als normal, die Kerne gut gefärbt; Cylinder nicht bemerkbar. Die Interstitien normal. Ebenso die Gefässe, die höchstens an einzelnen Stellen eine geringe Verbreiterung ihrer Adventitia mit Einlagerung spärlicher zelliger Elemente aufweisen.

In der Marksubstanz ist das Epithel fast vollständig normal und nur manchmal finden sich auch hier atrophische Epithelien, besonders da, wo die Capillaren erweitert sind, wie dies auch in diesem Falle in so hohem Grade vorkommt, dass das Lumen der Capillaren das der Harnkanälchen oft um das 2—3fache übertrifft. Auch die Verbreiterung des interstitiellen Bindegewebes fehlt hier nicht; dasselbe ist auch wieder fast ganz homogen und enthält nur wenige zellige Elemente.

Auf Querschnitten durch die Marksubstanz hat man ein Bild, das sich von dem einer normalen Niere so bedeutend unterscheidet, dass man, besonders bei schwacher Vergrösserung (etwa Hartnack IV, 3), auf den ersten Blick eher glauben könnte, ein Angiom und nicht verändertes Nierengewebe vor sich zu haben: Zwischen den verbreiterten Interstitien sieht man fast nur erweiterte

Capillaren, besonders auffällig durch die in ihnen massenhaft angehäuften Blutkörperchen; neben denselben die oft sehr unscheinbaren atrophischen Harnkanälchen, die gegenüber den prall gefüllten Gefässen vollständig zurücktreten (vergl. Fig. I B).

Hiermit schliesst die Reihe der von mir untersuchten Fälle, und wir gehen nun zur Besprechung der Resultate über, die wir aus obigen Untersuchungen erhalten haben.

Zunächst haben wir zwei constante, in sämmtlichen Fällen vorkommende Veränderungen zu verzeichnen:

1) Eine meist bedeutende Verbreiterung des interstitiellen Gewebes, oft mit Verzerrung der in demselben liegenden Harnkanälchen und Gefässe (vergl. Fig. II A).
2) Eine oft colossale Erweiterung der Capillaren und kleinen Venen.

Beide Veränderungen treten fast ausschliesslich in der Marksubstanz auf, wo ja auch die venöse Stauung am hochgradigsten ist.

Von verschiedenen Autoren, so von Klebs, Cohnheim u. A., wird angegeben, dass das interstitielle Bindegewebe nicht oder nur unbedeutend verbreitert sei. Ich kann nach obigen Befunden dieser Ansicht nicht beitreten. Ausdrücklich möchte ich hier noch hervorheben, dass diese Vermehrung des Bindegewebes nicht allein im Papillartheile des Markes, wo ja schon die normale Niere ein starkes bindegewebiges Gerüst aufweist, sondern in der Mehrzahl der Fälle durch das ganze Mark ausgedehnt ist, obwohl die Verbreiterung häufig um so stärker wird, je näher man der Papille kommt.

Ueber die Aetiologie dieser Bindegewebsvermehrung sind die Ansichten sehr verschieden. Die einen nehmen eine entzündliche Reizung an, welche das kohlensäurereiche, stagnirende Blut auf die umgebenden Gewebe ausübe. Andere, darunter Rindfleisch[22]), wie schon oben bemerkt, nehmen eine bessere Ernährung, die in Folge der Hyperämie stattfinde, als ursächliches Moment an und sehen die Verbreiterung nicht als Product der Entzündung, sondern der Hyperplasie an. Ich möchte der letzteren Ansicht beitreten und zwar aus folgenden Gründen:

1) War das verbreiterte Bindegewebe von derselben Qualität, wie das an sich schon ziemlich breite Gerüste in den unteren Theilen der Marksubstanz ganz normaler Nieren.
2) Waren die eingelagerten zelligen Elemente nur sehr spärlich vertreten und lagen meist zugleich in ziemlich regel-

mässigen Abständen von einander entfernt, kurz, das ganze Aussehen dieses Gewebes macht den Eindruck, als ob es sich hier nicht um qualitative, sondern lediglich um quantitative Veränderung des präexistirenden Bindegewebes der Marksubstanz handle.

Dies sind Verhältnisse, wie sie bei wirklich entzündlicher Neubildung von Bindegewebe wohl kaum zur Beobachtung kommen.

Gehen wir nun zur Erweiterung der Capillaren (und kleinen Venen) über, die wir ebenfalls in allen Fällen constatiren konnten, so möchte ich zunächst hervorheben, dass ich in der mir vorliegenden Literatur keine genauen Angaben hierüber oder eine eingehendere Beschreibung dieser Verhältnisse habe finden können. Wo Veränderungen der Capillaren überhaupt angeführt sind, finden sich Bezeichnung wie „Injection oder pralle Füllung der Capillaren und besonders der Venen", und nur Cohnheim[21]), soviel ich weiss, spricht von „entschieden ectatischen Capillaren" bei seiner Beschreibung der Stauungsnieren.

Betreffs der Aetiologie dieser Veränderung bedarf es keiner weiteren Ausführung. Es ist selbstverständlich, dass der vermehrte Seitendruck des in den Capillaren und Venen angestauten Blutes die wenig widerstandsfähigen Wandungen dieser Gefässe über die Norm ausdehnt, und konnten wir schon oben nach dem durch die Versuche von Perls und Weissgerber gefundenen Resultate, wo ja ebenfalls eine Erweiterung der Capillaren des Markes in Folge künstlich hergestellter Stauung eintrat, a priori eine Capillarectasie bei der Stauungsniere als wahrscheinlich annehmen. Neben dieser Uebereinstimmung, welche zwischen künstlicher und natürlicher Stauungsniere in diesem Punkte besteht, gibt es aber auch in der menschlichen Pathologie Beispiele, wo venöse Stauung auch in anderen Organen ganz analoge Veränderungen hervorbringt, wie in der Niere. Ich meine hier die zuerst von Buhl beschriebene Capillarectasie der Lungen und die Muskatnussleber.

Ganz frappant tritt die Aehnlichkeit der Veränderungen bei Stauungsniere und Muskatnussleber hervor, wenn man Präparate von solchen Organen direkt unter dem Mikroskope mit einander vergleicht. Herr Professor Bollinger hatte die Freundlichkeit, mir ein Präparat einer solchen Leber aus seiner Sammlung zu überlassen, an welchem die betreffenden Veränderungen sehr charakteristisch zu verfolgen waren.

In beiden Fällen findet man bei Vergleichung der betreffenden Präparate starke Erweiterung der Capillaren, und zwar ist die Erweiterung um so stärker, je näher man der abführenden Vene kommt, in der sich das Blut gestaut hat, in der Muskatnussleber also in der Nähe der Centralvenen der einzelnen Acini, in der Niere am stärksten in der Nähe der kleinen Venen des Markes, in denen sich die Stauung am meisten geltend macht. Weiter findet sich in beiden Fällen Atrophie und Degeneration des zwischen den erweiterten Gefässen liegenden Drüsengewebes: in der Niere, Atrophie und Degeneration der Epithelien in den geraden Harnkanälchen, in der Leber der Leberzellen. Eine dritte in beiden Organen in Folge von Stauung auftretende Veränderung ist die Zunahme des interstitiellen Bindegewebes. Wir haben also in beiden Fällen, sowohl was Aetiologie, als auch was die Folgezustände anlangt, dieselben Verhältnisse.

Einen Punkt möchte ich noch, ehe wir die Erweiterung der Capillaren verlassen, in Erwägung ziehen, der, soviel ich weiss, in der Literatur noch nicht hervorgehoben worden ist, nämlich die Möglichkeit eines theilweissen Zusammenhangs des Bierpotatoriums und der consecutiven Plethora mit der oft so colossalen Erweiterung der genannten Gefässe. Wenn man bedenkt, welche Massen Bieres, besonders hier in München und gerade von Leuten der unteren Stände, welchen die oben angeführten Personen, deren Nieren wir untersucht haben, doch angehören, oft consumirt werden (10 Liter pro die und noch weit darüber sind bekanntlich keine Seltenheit), das doch grösstentheils wieder durch die Nieren ausgeschieden wird, dann wird man sich nicht wundern, wenn man solche Veränderungen zu Gesichte bekommt.

Zugleich haben wir auch in dem Reiz, den der mit dem Biere aufgenommene Alkohol auf die Gefässwandungen ausübt, eine Erklärung der fast regelmässig gefundenen Veränderung der grossen Gefässe, besonders der Verdickung der Gefässhäute der Arterien.

Eine weiter regelmässig auftretende Erscheinung war die körnige Trübung und Degeneration der Epithelien. Ich möchte betreffs der Aetiologie dieser Veränderung auf die Ansicht von Klebs verweisen, wonach dieselbe eine Folge der stärkeren Venosität des gestauten Blutes ist, durch welche die Ernährung der Epithelien geschädigt werde. Im Marke kommt jedenfalls aber auch der Druck, den die erweiterten Gefässe auf die Drüsensubstanz ausüben, sehr in Betracht (Druckatrophie).

Auch die von Klebs[20]) angeführten interstitiellen Veränderungen in der oberflächlichsten Rindenschicht finden sich in den von mir beschriebenen Präparaten, und ebenso haben wir die zelligen Infiltrationen in der Umgebung der Glomeruli häufig genug angetroffen, um die Angaben von Klebs bestätigen zu können.

Auffallend ist, dass so selten Cylinder angetroffen wurden, im Ganzen nur in 3 Fällen (IV, V u. VI), während die übrigen Fälle keine Spur davon zeigten. Sehen wir diese 3 Fälle, in denen Cylinder vorhanden waren, etwas genauer an, so finden wir, dass in sämmtlichen 3 Nieren, sowohl makroskopisch wie mikroskopisch, Anhaltspunkte gegeben sind, die zur Annahme berechtigen, dass es sich hier um eine Complication mit interstitieller Nephritis handle, dass also die gefundenen Cylinder auch daher ihren Ursprung haben könnten. — Es ist damit natürlich nicht gesagt, dass auch in früheren Zeiten in den übrigen Nieren keine Cylinder hätten gefunden werden können; auch konnten die früher etwa vorhandenen Cylinder mit dem Harne weggeschwemmt worden sein oder unbekannte Umstände eine Cylinderbildung in der letzten Zeit nicht zugelassen haben. Jedenfalls aber ist es nicht zulässig, aus den wenigen oben angeführten Fällen einen Schluss betreffs Cylinderbildung in Stauungsnieren zu ziehen, zumal ja die klinische Erfahrung lehrt, dass hyaline Cylinder fast regelmässig bei diesen Nieren im Urin angetroffen werden.

Die öfters angetroffene Vergrösserung der Glomeruli ist wohl als Folge der massenhaften, durch das Bierpotatorium bedingte Wasserausscheidung anzusehen. Die fast regelmässig vorhandene Kernwucherung in den Glomerulis, die oft sehr hochgradig ist (vergl. Fig. II B b), kann aus einer entzündlichen Reizung erklärt werden; die Gefässknäuel reagiren ja bekanntlich auf geringe Störungen in der Blutzufuhr zu ihnen, z. B. auf ganz kurzdauernde Zuklemmung der Art. renalis schon mit Eiweissausscheidung; um wie viel mehr wird eine langdauernde Circulationsstörung, wie sie bei venöser Stauung jedenfalls auch in ihnen auftritt, im Stande sein, schliesslich eine entzündliche Reizung und durch diese Kernwucherung hervorzubringen. Auch der Reiz des durch den reichlichen Biergenuss dem Blute zugeführten Alkohols dürfte bei Hervorbringung dieser Zustände in Betracht kommen. Durch die Fortsetzung der entzündlichen Reizung auf die nächste Umgebung der Glomeruli können dann jene Verdickungen der Bowman'schen Kapseln

und die Infiltration des dieselben umgebenden Bindegewebes entstehen, die wir ja ziemlich regelmässig getroffen haben.

Wir haben nunmehr die gefundenen Veränderungen einzeln besprochen und ihre Entstehung zu erklären gesucht; fassen wir dieselben nun noch einmal kurz zusammen, so würde das Bild der Stauungsniere sich aus Folgendem zusammensetzen:

1) Verbreiterung des interstitiellen Gewebes und zwar ausschliesslich in der Marksubstanz.
2) Einer oft colossalen Erweiterung der Capillaren und praller Füllung derselben mit Blut, die ebenfalls meist auf das Mark beschränkt ist.
3) Körniger Trübung der Epithelien in der Corticalis und atrophischem Schwund und Degeneration des Epithels in der Marksubstanz.
4) Zelliger Infiltration in der Corticalis, hauptsächlich in der äussersten Randzone und in der nächsten Umgebung der Glomeruli; Verdickung der Bowman'schen Kapseln und durch Schrumpfung der Glomeruli und ihrer Umgebung leichte Einziehungen der Nierenoberfläche.

Ueber Vorkommen oder Fehlen der hyalinen Cylinder kann ich mir nach dem oben Gesagten ein Urtheil nicht erlauben.

Gedenken wir nun schliesslich noch mit einigen Worten der klinischen Erscheinungen der Stauungsniere. Dieselben bestehen bekanntlich in einer bedeutenden Abnahme der Harnmenge mit gleichzeitiger Vermehrung des Procentgehaltes an festen Bestandtheilen; der Urin ist äusserst concentrirt, hat ein specifisches Gewicht von 1024—1030 und mehr und zeigt grosse Neigung zur Bildung von Sedimenten, die aus Uraten bestehen. Dies Alles erklärt sich einfach aus der hochgradigen Abnahme des arteriellen Druckes, wie die Experimente von Ludwig und Goll beweisen.

Weiter enthält der Urin solcher Kranken, wenn auch nicht immer, so doch häufig geringe Mengen von Eiweiss. Hierin sieht Cohnheim den Effect der venösen Stauung, da die Erniedrigung des Blutdruckes allein nicht hinreichend ist, um Albuminurie hervorzurufen, wie die Ludwig'schen Experimente lehren, bei denen es nicht zur Eiweissausscheidung kam. Betreffs genauerer Erklärung dieser Erscheinung verweise ich auf Cohnheim's „Vorlesungen über allgemeine Pathologie", wo diese Dinge ausführlich abgehandelt werden und bemerke hier nur, dass derselbe die Eiweissausscheidung

mit dem Harn aus einer abnormen Durchlässigkeit der Glomerulusepithelien ableitet, welche die Folge einer durch die venöse Stauung hervorgerufenen mangelhaften Erneuerung des Blutes in den Knäuelgefässen sei.

Ausser dem Eiweiss enthält der Stauungsharn auch noch häufig körperliche Elemente, nämlich hyaline Cylinder und rothe Blutkörperchen. Erstere entstehen nach den Versuchen von Perls und Weissgerber durch Gerinnung des aus den Glomerulis in die Harnkanälchen ausgeschiedenen Eiweisses. Was die rothen Blutkörperchen betrifft, so muss ich bemerken, dass ich intacte Blutkörperchen niemals in Harnkanälchen angetroffen habe, dagegen Pigmentmassen, die offenbar von denselben herrühren (so in Fall VI). Dieselben gelangen wahrscheinlich durch Zerreissung von Glomerulusschlingen, vielleicht aber auch durch Diapedesis aus den Knäuelgefässen in die Harnkanälchen und so in den Urin.

Bemerkenswerth ist, dass nach Bartels (und so viel ich weiss, hebt Traube dasselbe hervor) bei Stauungsniere niemals Urämie auftritt. Es erklärt sich dies wohl daraus, dass, solange das Herz seine Arbeit nicht einstellt und damit der Tod eintritt, immer noch eine genügende Menge Harns secernirt wird und zwar eines um so concentrirteren Harns, je spärlicher das Quantum ist. Der Abscheidung der festen Harnbestandtheile, also des Harnstoffs u. s. w., steht ja auch ein Hinderniss nicht entgegen, da, wie wir constatiren konnten, die Epithelien der Harnkanälchen, welche diese Stoffe ausscheiden, ja nie so hochgradig und in solcher Anzahl verändert waren, dass sie diese ihre Function nicht mehr hätten verrichten können. Das die Urinsecretion erschwerende Moment ist in erster Linie die starke Erniedrigung des arteriellen Blutdruckes, überhaupt die Circulationsstörung in den Nieren, und viel weniger die anatomische Veränderung derselben. Werden diese Circulationsstörungen gehoben, wie dies uns nunmehr durch die verdienstvollen Forschungen Oertel's[24]) in früher nie geahnter Weise möglich ist, so hört auch nach einiger Zeit die Eiweissausscheidung auf und der Harn wird sowohl quantitativ als qualitativ vollkommen normal; die Glomerulusepithelien und ebenso die der Harnkanälchen müssen also ihre frühere Integrität wieder erlangt haben. Doch gibt es Fälle, wo nach vollständiger Ausgleichung der Circulationsstörungen noch Jahre darüber hingehen können, ehe die Albuminurie vollständig sistirt[24]). Jedenfalls scheint aber in allen Fällen eine Restitutio ad integrum mög-

lich zu sein, wenigstens was die Function der Niere anlangt. Dass die narbigen Einziehungen u. dgl., die öfters gefunden wurden, nicht verschwinden, ist selbstverständlich; dagegen ist anzunehmen, dass die erweiterten Capillaren mit dem Aufhören der Stauung wieder zur Norm zurückkehren, und dass dann, abgesehen von einer Verbreiterung der Interstitien des Markes, wieder ziemlich normale, die Function der Niere jedenfalls in keiner Weise beeinträchtigende Verhältnisse vorliegen.

Zum Schlusse genüge ich einer angenehmen Pflicht, indem ich meinem hochverehrten Lehrer, Herrn Professor Dr. Bollinger, sowohl für die gütige Ueberlassung der Präparate als auch für die äusserst freundliche Unterstützung, die er mir während meiner Studienzeit, wie auch bei vorliegender Arbeit zu Theil werden liess, meinen tiefgefühltesten Dank ausspreche.

Literatur.

1) Reinhard, Bd. I der Charité-Annalen 1850.

2) Eisenmann, Ueber Urämie und urämischen Krankheitscharakter. (Verhandl. der physikal.-med. Gesellschaft zu Würzburg, 1852, Bd. III S. 190 ff.)

3) Traube, Ueber den Zusammenhang von Herz- und Nierenkrankheiten. Ges. Beiträge Bd. II S. 435.

4) Bergson, Zur causal. Statistik des Morbus Brightii und der Herzkrankheiten. Deutsche Klinik 1856, Nr. 19.

5) Bamberger, Virch. Arch. XI, S. 12 u. 21.

6) Beer, Die Bindesubstanz der menschlichen Niere etc. Berlin 1859.

7) Traube, Zur Pathologie der Nierenkrankheiten. Gesamm. Beiträge Bd. II, 2. Abtheilg.

8) Rosenstein, Die Pathologie und Therapie der Nierenkrankheiten. Berlin 1870. — Derselbe, Ueber die verschied. Formen der Bright'schen Krankheit. Wiener med. Blätter Nr. 5—7.

9) Kelsch, Revue critique et recherches anatomo-patholog. sur la maladie de Bright. Paris 1874.

10) Lecorché, Traité de maladies des reins. Paris 1875.

11) Bartels, Handbuch der Krankheiten des Harnapparats. Leipzig 1875. S. 158.

12) Virchow, Handb. der spec. Patholog. u. Therapie, Bd. I S. 129.

13) Siehe bei Traube, Gesamm. Beiträge Bd. II S. 311.

14) Frerichs, Die Bright'sche Nierenkrankheit und deren Behandlung. Braunschweig 1851.

15) Munk, Berliner klin. Wochenschr. 1864, Nr. 34 S. 333 ff.

16) Cohnheim, Vorlesungen über allgem. Pathologie 1880, Bd. II S. 310.

17) Perls u. Weissgerber, Archiv für experiment. Patholog. u. Pharmakolog. Bd. VI S. 113 ff.

18) Cohnheim, l. c. S. 310.

19) Bartels, l. c. S. 185.

20) Klebs, Handb. d. pathol. Anatom. S. 631.

21) Cohnheim, l. c. S. 309.

22) Rindfleisch, Pathol. Gewebelehre S. 451.

23) Ribbert, Nephritis u. Albuminurie. Bonn 1881. S. 38.

24) Oertel, Allgem. Therapie der Kreislaufsstörungen. Leipzig 1884. S. 224.

Ferner wurden benützt: Virchow, Handb. der spec. Path. u. Therap. Bd. VI, II. Abth. S. 586—595. — Cohnheim, Vorlesungen über allgem. Pathol. Bd. I S. 108 ff. bis 132. — Birch-Hirschfeld, Pathol. Anatomie. — Niemeyer, Spec. Path. u. Ther. — Uhle u. Wagner, Allg. Pathologie.

Erklärung der Tafel.

Figur I.

A. Querschnitt durch die Marksubstanz einer normalen Niere. (Zum Vergleiche mit I B und II A.)

B. Querschnitt durch dieselbe Gegend des Markes einer Stauungsniere (Fall IX). a Erweiterte Capillaren. b Atrophische Sammelröhren. c Atroph. Harnkanälchen. d Verbreitertes interstit. Gewebe.

Figur II.

A. Querschnitt durch die Marksubstanz einer Stauungsniere: Starke Verbreiterung des interstitiellen Gewebes d. Bezeichnungen wie bei I B (Fall IV).

B. Schnitt durch die Rinde einer Stauungsniere (Fall VIII). a Gewundene Harnkanälchen. b Glomeruli von verschiedener Grösse, sehr bedeutende Kernwucherung.

Vergösserung: Fig. I A u. B u. II A Hartnack VIII. 3. Fig. II B Hartnack IV, 3. Tub. ausgezogen.

Sämmtliche Zeichnungen sind genau nach der Natur wiedergegeben.

Fig. 1.

Hartnak S. 7. O. III

Fig. 2.

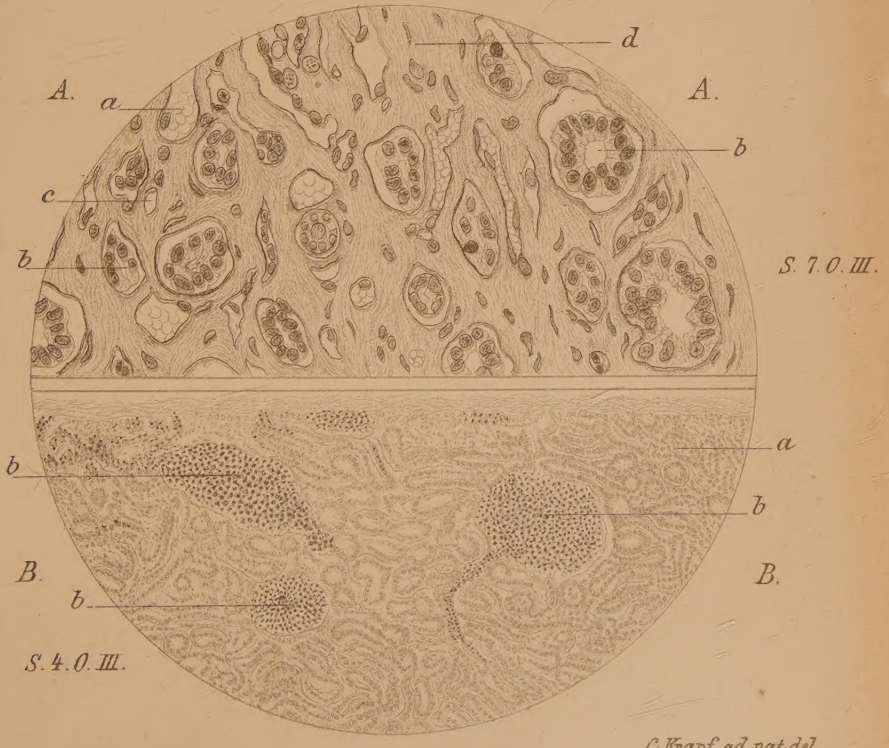

C. Krapf, ad. nat. del.